23930
N 10

Lane Medical Library

Ueber die

Entwickelung des häutigen Labyrinthes von Emys Europaea (Eutraria).

Inaugural-Dissertation

von

Alexis Rabinowitsch,
aus Odessa (Russland).

Berlin

Ueber die

Entwickelung des häutigen Labyrinthes von Emys Europaea (Eutraria).

Inaugural-Dissertation

welche

zur Erlangung der Doctorwürde

in der

Medicin und Chirurgie

mit Zustimmung

der medicinischen Facultät

der

Friedrich Wilhelms-Universität zu Berlin

am 20. Februar 1903

nebst den angefügten Thesen

öffentlich verteidigen wird

der Verfasser

Alexis Rabinowitsch,

aus Odessa (Russland).

Opponenten.

Herr Dr. med. **Sommer,**
Herr Dr. med. **Zondeck,**
Herr Dr. med. **Weinberg.**

BERLIN, DRUCK VON W. BÜXENSTEIN.

Digitized by the Internet Archive
in 2026

https://archive.org/details/ueberdieentwicke0000alex

Seinem Vater,
seiner geliebten Grossmutter,
seinem verehrten Onkel M. J. Rabinowitsch

vom Verfasser

gewidmet.

Einleitung.

Als ich im Sommer 1902 nach Odessa, meiner Heimatstadt heimkehrte, veranlasste mich mein hochverehrter Lehrer, Herr Prof. Dr. Krause, Schildkröteneiermaterial zu besorgen, um möglichst viel und verschiedene Stadien dem anatom.-biolog. Institut in Berlin mitzubringen.

Da die Schildkröten in den Teichen und Sümpfen Südrusslands keineswegs seltene Erscheinungen sind, schien mir die Aufgabe viel einfacher, als es sich später in Wirklichkeit erwies. Die Landbewohner Bessarabiens kennen nämlich nur die erwachsene Schildkröte; es giebt Gegenden, wo tausende dieser Tiere vorhanden sind, keiner aber weiss etwas von ihrer Vermehrung; keiner konnte mir Auskunft geben, wo man die Eier finden könnte, aus dem einfachen Grunde, weil keiner vermutete, dass die Schildkröte überhaupt Eier lege.

Es ist auch nicht so einfach, wie ich mich selbst in diesem Sommer überzeugte die von dem weiblichen Tier gelegten und sorgfältig versteckten Eier zu Gesicht zu bekommen. Die Eiablage der Schildkrötenweibchen dauert kaum 3—4 Stunden; aber in diesem kurzen Zeitraum gibt sich das Tier soviel Mühe, dass es ihm gelingt ihre Nachkommenschaft fast vor jeder drohenden Gefahr zu sichern.

Um das Material sich zu beschaffen, muss man dem grössten Feinde der Schildkröteneier, dem Fuchse, nachspüren. Diesem ist die Zeit des Eierlegens der Schildkröten bekannt. In dieser Zeit verfolgt er genau die Spuren der Schildkröten, und kaum hat das Tier die Eier vergraben, so macht er sich über dieselben her und frisst sie auf.

In unserer Gegend legt die Schildkröte ihre Eier gegen Mitte Juni. Sie verlässt dann gewöhnlich nachts den Teich, und 30—40 Schritte vom Wasser entfernt sucht sie in einer sehr wählerischen Weise die geeignetste Stelle auf, gräbt hier den Boden aus, bis sie dann schliesslich einen geeigneten Platz gefunden, glättet sorgfältig darüber die Erde und verwischt völlig die Spuren ihrer Tätigkeit. Wenn man sie jetzt nicht in flagranti ertappt, ist es später ganz ausgeschlossen, das Material sich anzueignen.

Eine andere Methode hat ein grosser Kenner der Lebensweise der gesamten Fauna Bessarabiens, Herr Ostermann, versucht, die aber leider keine Resultate aufzuweisen hatte, aber in gewissem Sinne ganz interessante Beobachtungen mit sich brachte.

Der betreffende Naturforscher hat mehrmals Ende Mai, auch Anfang Juni in den Teichen die Schildkröten-Pärchen, die bekanntlich zwei Monate hintereinander in Kopulation sich befinden, gefangen, auseinandergebracht und die Weibchen nach Hause mitgenommen. Die Eier, die nach zwei Wochen gelegt waren, stellten sich aber stets als unbefruchtet heraus, trotzdem die Tiere sicherlich sechs Wochen hintereinander kopuliert hatten. In mehreren Fällen sogar waren in den Eileitern überhaupt keine Eier vorhanden, wie ich selbst an den Präparaten, die in einer von ihm selbst zusammengestellten Flüssigkeit konserviert waren, beobachten konnte.

Agassiz berichtet ähnliche Fälle in seiner „Embryology of the Turtle". Er sagt auf Seite 497 seines prächtig ausgestatteten Werkes, „dass ein Cynosternum pennsylvanicum, das nach der Kopulation in Gefangenschaft gehalten wurde, bis zum 17. Oktober keine Eier gelegt hatte, und dann legte es bloss ein einziges Ei, welches auch aller Wahrscheinlichkeit nach nicht befruchtet war (wenn man nach dem unnatürlichen Aussehen des Dotters urteilt)".

Wie man eigentlich diese Tatsache erklären soll, dass gesunde Weibchen trotz der stattgefundenen sechswöchentlichen Kopulation keine oder unbefruchtete Eier legen steht der zukünftigen Forschung als interessantes Problem vor; man braucht deswegen nicht anzunehmen, dass Entwicklungsvorgänge bei den Schildkröteneiern unabhängig oder wenigstens halb abhängig von der Kopulation vor sich gehen, wie es Agassiz in seinem Werke tut. Er sagt z. B. mit einem bewundernswerten Skeptizismus: „Ich war bis jetzt noch nicht imstande, das Sperma in den Eileitern zu finden. Die Schildkröteneier besitzen keine Mikropyle, und ich muss gestehen, dass ich bis jetzt noch nicht den ersten Vorgang, der mich zu der Vermutung bringen könnte, dass die Spermatozoen in das Ei hineindringen, gesehen habe." Er soll sich sogar überzeugt haben, dass die Schildkröteneier die ersten Phasen der Entwicklung noch lange vor der Kopulation durchmachen, und dass die Befruchtung nichts weiter wäre, als ein organischer Impuls, der die sich schon selbständig entwickelnden Eier in neue Phasen bringt. Er fügt aber weiter hinzu, dass diese seine Behauptung für die Schildkröteneier aufgestellt ist, da er bei anderen Tieren an eine direkte Beeinflussung des eindringenden Spermatozoons gern glaubt.

Allerdings wäre es höchst eigentümlich, dass die Schildkröteneier eine Ausnahme von dem allgemeinen Gesetz machen sollten; doch niemand hat direkt widersprechende Tatsachen an den Schildkröteneiern beobachtet, aus dem einfachen Grunde, weil es eben am nötigen Material fehlte.

Trotz der vielen Schwierigkeiten, die mit dem Beschaffen des Materials verknüpft sind, ist es mir dank Herrn Ostermanns Liebenswürdigkeit gelungen, 16 Embryonen der Emys lutraria in verschiedenen Stadien der Entwicklung mitzubringen. Es ist in diesem Falle so vorgegangen worden: Die Eier waren aus den Nestern Ende Juni herausgenommen und im Garten möglichst in einem entsprechenden sandigen Boden wieder eingegraben. Alle 3—4 Tage wurden 2—3 Eier aus diesen künstlichen Nestern herausgegraben, die Schalen geöffnet und die Embryonen in Pikrinessigsublimat gelegt.

Unsere Methode hat aber viele Nachteile, trotzdem die Eier eigentlich in beinahe natürlichen Verhältnissen sich befinden. Wie Mehnert, der bekanntlich

über ein sehr umfangreiches Schildkrötenembryonen-Material verfügte, richtig bemerkte, gehören Missbildungen der verschiedensten Art zu den regelmässigen Befunden künstlich bebrüteter Eier.

Man muss aber offen gestehen, dass unsere Methode, so nahe sie auch den natürlichen Verhältnissen der Bebrütung kam, die einzige Bedingung, die ein Schildkrötenei zu seiner vollkommen normalen Entwicklung erfordert, nämlich das absolute noli me tangere, doch nicht erfüllt hatte. Wahrscheinlich ist es dem Embryo doch nicht ganz gleichgültig, auf welche Fläche der Eischale er hingelegt wird. Von etwa 70 Eiern, die allem Anscheine nach befruchtet waren, sind mir wenigstens 50 zugrunde gegangen. Unter den 16 Embryonen, die ich mitgebracht habe, befindet sich ein Cyklops, und ein anderer hat auf der einen Seite ein missgebildetes Gehörorgan, auf der anderen Seite war dasselbe vollkommen normal.

Ich würde deshalb in der Zukunft bei dem Sammeln des Materials anders vorgehen. In einer Gegend, wo keine Füchse vorhanden sind, soll man Nester ringsherum umgraben und dieselben deutlich vermerken, die Eier aber nicht berühren. Nachdem man alle 4—5 Tage, und das ist sicher oft genug bei der langsamen Entwicklung des Schildkrötenembryos, ein Paar Eier sich verschafft, werden die Nester wieder sorgfältig bedeckt, ohne die nebenan liegenden Eier aus ihrer natürlichen Lage zu bringen. Es ist zwar mühsamer, aber die Resultate würden zweifelsohne befriedigender sein.

Mit Recht sagt Agassiz, dass jeder europäische Embryologe die amerikanischeu Naturforscher um die Gelegenheit, die sich ihnen in Bezug auf das Material an Schildkröteneier darbietet, beneiden muss. Die Embryologen könnten wohl noch sehr viel Interessantes über die Verschiedenheiten der Embryogenese an einem solchen Material feststellen; dadurch würde sicher der Parallelismus zwischen Ontogenese und Phylogenese in klarerer Form entgegenleuchten.

Bekanntlich bilden die Schildkröten durch ihre eigentümliche Organisation eine nach allen Seiten streng abgeschlossene Ordnung unter den Reptilien. Zittel sagt in seinem Handbuche der Paläontologie, dass die Abzweigung der Schildkröten wahrscheinlich schon im paläozoischen Zeitalter an einer Stelle sich vollzog, die dem Ursprung der Anomadonta nicht ferne lag; Europa war am Ende der Tertiärzeit von gewaltigen Landschildkröten bewohnt. Die vorhandenen Fragmente sind zahlreich genug, um die weite Verbreitung der Testudinaten in früheren Erdperioden nachzuweisen. Die aus dem Diluvium von Europa bis jetzt bekannten Reste schliessen sich meist an Formen an (Emys und Testudo), welche jetzt in kaum veränderter Gestalt in dem gleichen Verbreitungsbezirk existieren. Einen nennenswerten allgemeinen Fortschritt gibt es überhaupt bei den Schildkröten nicht, wenn auch einzelne Familien im Vergleich mit ihren fossilen Vorläufern etwas reicher spezialisiert erscheinen.

Mir scheint, dass der Embryologe sehr viele Fragen betreffs der Phylogenese der Schildkröten zu lösen imstande wäre, da die Paläontologie, wie Zittel selbst zugibt, noch wenig Licht da hineingebracht hat. Dass übrigens das Bild, welches uns die fossilen Reste von dem ganzen Entwicklungsgang der Schildkröten in den verschiedensten Erdperioden zeigt ein unvollständigeres ist, als in manchen Abteilungen der Wirbeltiere, unterliegt keinem Zweifel.

Nicht nur der Ursprung der Testudinaten ist in Dunkel gehüllt, sondern auch die Art ihrer Entwicklung erscheint jetzt nach der Entdeckung einer triasischen Pleurodira noch rätselhafter als früher, wo die oberjurassischen Funde anzudeuten schienen, dass emydenartige Küstenbewohner von thalassitischem Schalenbau, aber mit Extremitäten von Sumpfschildkröten die gemeinsamen Vorläufer der späteren Meer-, Sumpf- und Landschildkröten seien.

Die vergleichende organologische Entwicklungsgeschichte könnte sicher manche dieser Fragen lösen oder wenigstens die Schlüsse, die die Paläontologen aus den fossilen Befunden ziehen, richtig und klar beleuchten. Wir haben in der gegenwärtigen Schildkröte sicherlich die älteste Vertreterin der Wirbelfauna unseres Planeten, und darum werden die entwicklungsgeschichtlichen Vorgänge bei ihr gerade ein besonderes Interesse darbieten.

Auf Anregung meiner sehr geehrten Lehrer Herrn Geheimrat Prof. Dr. Hertwig und Herrn Prof. Dr. R. Krause, denen ich hier meinen verbindlichsten Dank darbringen will, habe ich an den mitgebrachten Embryonen die Entwicklungsgeschichte des häutigen Labyrinthes studiert, das bis jetzt in ausführlicher Weise an diesem Material noch nicht beschrieben worden ist.

Ich habe bei meiner Arbeit auf Vorschlag meines geehrten Lehrers Herrn Prof. Krause die Bornsche Methode der plastischen Rekonstruktion angewandt, die bei den embryologischen Studien über das Gehörorgan ja schon grosse Dienste geleistet hat.

Ich habe zuerst bei allen in Schnittserien zerlegten Embryonen das Labyrinth gezeichnet; rekonstruiert habe ich aber bloss sechs, die die allmähliche Entwicklung der verschiedenen Teile dieses komplizierten Organs deutlich illustrieren. Gefärbt habe ich die Embryonen resp. die abgeschnittenen Köpfe in toto mit Boraxkarmin; als Nachfärbung wurde meistens bei älteren Stadien Bismarckbraun und Bleu de Lyon, bei jüngeren Orange oder einfach Bleu de Lyon angewandt.

Ich kann mit Gewissheit behaupten, dass diese Monographie die erste sein wird, die die Entwicklungsgeschichte des Ohrlabyrinthes der Landschildkröten eingehend betrachtet, da die Angaben in der Literatur tatsächlich sehr mangelhaft sind.

Dem grossen Rathke, dem Vater der modernen Embryologie, fehlte es an Material, sodass er seine klaren, präzisen Angaben über den Gegenstand bloss auf Grund zweier verschieden alter Embryonen von Emys europaea machen konnte. Eingehender betrachtet er das Ohrlabyrinth bei einem Embryo von Chelonia Midas, das sich aber offenbar wesentlich von demselben Organ unserer europäischen Schildkröte unterscheidet.

Der zweite Autor, der sich um die allgemeine Entwicklungsgeschichte der Schildkröten sehr verdient gemacht hat, ist der amerikanische Naturforscher Agassiz. Ein ganzer Band der „Contributions to the Natural History of United States“ ist der Entwicklungsgeschichte dieses Tieres gewidmet.

Allem Anscheine nach stand Agassiz recht viel Material zur Verfügung; viele verschiedene amerikanische Spezies der Chelonier sind organologisch wie rein embryologisch berücksichtigt; mit der Entwicklungsgeschichte des Ohrlabyrinthes jedoch hat sich der Autor nicht viel beschäftigt. Das, was er darüber mitteilt, ist so unvollständig, so mangelhaft, dass man kaum glauben würde, dass

sein Werk neun Jahre später als die Entwicklungsgeschichte der Schildkröten von Rathke erschienen ist.

In folgender Weise schildert der Autor ganz kurz gefasst das, was er an seinem sehr reichen Material in verschiedenen Stadien beobachten konnte:

„Die frühesten Andeutungen des Gehörorgans, die von mir beobachtet worden sind, stellen sich in Form zweier becherartigen Vertiefungen an jeder Seite des Kopfes in den muskelhäutigen Schichten und eines schmalen Streifens, der von der medialen Linie der unteren Seite der Medulla oblongata lateralwärts zum Boden jedes Bechers hinzieht, dar. Die Becher oder meatus auditorii verbreiten sich allmählich an den Rändern und werden gegen den Boden schmäler, bis sie endlich die Form einer sehr weiten Trompete annehmen. Diese Form behalten sie mit unbedeutenden Veränderungen das ganze Leben hindurch bei. Die Ränder des „meatus" können sich auch mit einer dünnen, durchsichtigen Membran „Membrana tympani" bedecken, die bei dem erwachsenen Individuum zuletzt ganz dick und undurchsichtig wird, und die später selbst von einer noch dichteren und zäheren Epidermis überdeckt wird. Der dünne Streifen, der N. acusticus, der vom Gehirn zum meatus geht, wird an seinem Ende recht breit und liegt nach oben zu an der Seite der Medulla oblongata; endlich, wenn die Schildkröte aus dem Ei heraus muss, dehnt sich sein Ende zu einer grossen zusammengebogenen, hohlen Hernie aus, welche einen grossen Teil des Vestibulum einnimmt. Jeder Bogen, von denen es drei gibt, ist sehr breit und öffnet sich auch weit in dem hauptsächlichen Hohlraum, in dem „alveus" der Hernie. Die Pia mater verbreitet sich wie eine Scheide von dem Gehirn aus um den Nervus acusticus und dessen vestibulären Ausbreitungen herum."

Man sieht daraus, dass der Autor sich wenig um die Entwicklung des Labyrinths gekümmert; er liess die verschiedenen Teile desselben, die Rathke schon 1848, leider bloss an zwei oder drei Embryonen, so genau beschrieben, vollkommen unbetrachtet.

Rathke dagegen hat alles, was er an seinem Material beobachten konnte, ganz genau vom Ductus endolymphaticus bis zur Cochlea beschrieben. Die jüngsten Stadien aber hat er nicht beobachtet, sodass man auf Grund seiner Beschreibungen ein Bild der verschiedenen entwicklungsgeschichtlichen Perioden sich absolut nicht machen kann.

R. Krause teilt in dem Handbuch der vergleichenden und experimentellen Entwicklungslehre der Wirbeltiere die entwicklungsgeschichtlichen Vorgänge, die sich an dem häutigen Labyrinth abspielen, in drei grosse, aufeinander folgende Perioden.

Die erste Periode, die Verdickung und Einstülpung der Epidermis, hat als Schlussakt die Bildung des einfachen Gehörbläschens, wo die Ränder des Bechers zusammenfliessen, verwachsen, — von der Epidermis sich fast ganz lostrennen, um als selbständiges Organ ins Leben zu treten. (Leider verfüge ich in diesem Jahre noch nicht über Embryonen, die die ersten Phasen dieser interessantesten Periode repräsentieren könnten, nämlich die Epidermisverdickung und Hörgrube; hoffentlich gelingt es mir demnächst, auch in den Besitz dieser Stadien zu gelangen.)

Mein Modell I (Fig. 1.) könnte das Endstadium dieser Periode repräsentieren. Einen Embryo mit einem noch vollständig offenen Bläschen habe ich leider nicht in meinem Besitze. Die nächsten zwei Modelle stellen die zweite Periode dar, nämlich die Periode der Ausstülpung, d. h. die Periode, in welcher die noch einfache, grössere, ovale Tasche mit verschiedenen kleineren, taschenförmigen Ausstülpungen für die zukünftigen Teile, welchen das innere Gehörorgan sein charakteristisches Gepräge und auch seinen Namen verdankt, besteht. Das dritte Modell steht an der Grenze zwischen der Ausstülpungsperiode und der Periode der höheren Differenzierung, oder richtiger gesagt ist es gerade zu Beginn dieser letzten Periode getroffen.

Hier kommt ein neuer Prozess in Betracht, nämlich die Resorption. Die zwei letzten Modelle gehören vollständig dieser letzten Periode an. Am Schluss dieser Periode geht noch eine fast totale Trennung des Labyrinths in zwei verschiedene Teile vor sich: pars superior und pars inferior, die nur durch die Vermittlung eines ganz dünnen Kapillarröhrchens in Verbindung bleiben. In dieser Periode bildet sich auch um das häutige Labyrinth herum zuerst eine knorpelige, später eine knöcherne Kapsel; man könnte sogar das Erscheinen des Knorpels als Beginn der dritten Periode betrachten.

Den Embryo I habe ich später als die anderen bekommen; er stammt aus dem umfangreichen Schildkröteneier-Material, das Prof. Koltzoff im Poltawaschen Gouvernement gesammelt hat.

Ich fühle mich verpflichtet, an dieser Stelle Herrn Prof. Koltzoff meinen innigsten Dank auszusprechen.

Dieser Embryo ist tadellos konserviert und in einem Stadium getroffen, wo das sogenannte Ohrbläschen noch im Zusammenhange mit seinem Mutterboden der Epidermis sich befindet.

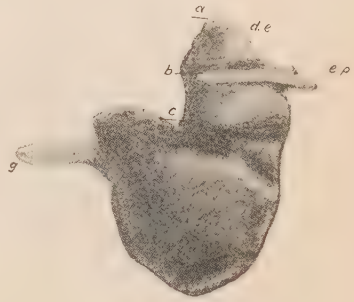

Fig. 1.

Modell des Gehörorgans des Embryo I *d. e.* Ductus endolymphaticus, der in zwei Abschnitte *ab* & *ba.* zerlegt ist, *ep.* Epidermis, *g.* Ganglion acusticum.

Wie man deutlich aus der Abbildung des Modells (siehe Fig. 1) sehen kann, ist morphologisch von einem Bläschen keine Rede. Es ähnelt vielmehr einem Molarzahn, dessen eine Wurzel abgebrochen ist. Die andere dicke Wurzel, die mit der Epidermis noch in Zusammenhang steht, und zwar nicht mit der Spitze, sondern viel weiter nach unten, ist der zukünftige Ductus endolymphaticus.

Vergleicht man dieses Gebilde mit demjenigen des nächstfolgenden Modells, so fällt vor allen Dingen seine beträchtliche Dicke auf. Man könnte hier fast zu der Schlussfolgerung gelangen, dass alle übrigen Teile des kleinen Organs aus dem Ductus endolymphaticus entstanden wären und nicht vice versa. Daraus ist deutlich zu ersehen, wie falsch und wie wenig den Tatsachen entsprechend die Behauptung ist, dass der Gang erst sekundär durch Ausstülpung der Hörblase entsteht, wenn man annehmen sollte, dass diese Bildung bei allen Wirbeltieren in gleicher Weise sich vollzieht. Man bekommt sogar den Eindruck, als ob nicht der Ductus nur der ursprünglichste Teil der Hörblase im Sinne Krauses wäre, sondern dass er schon vorhanden wäre, noch ehe das übrige Organ existierte.

Auffallend erscheint es, dass man an den Schnitten durch den Ductus fast gar keine mitotischen Kerne sieht, während dieselben weiter in der Wand des Bläschens en masse zu sehen sind. Es wäre möglich, dass sich die Zellen an dieser Stelle im Ruhestand befinden, nachdem sie durch mehrfache Teilungen das Baumaterial den neuentstandenen Zellen abgegeben haben.

Die Frage, ob die Spitze des Ductus endolymphaticus mit der Verschlussstelle des Hörbläschens zusammenfällt, kann an diesem Embryo ganz im Sinne Krauses entschieden werden, nämlich dass es keine konstante Regel dafür, nicht nur bei derselben Spezies, sondern auch nicht bei demselben Individuum, geben kann.

An diesem Embryo ist links kein Zusammenfall, während er rechts vorhanden ist. Meiner Ansicht nach ist daraus zu ersehen, dass der Teil *a b* (Modell I) als ein etwas späterer Auswuchs des Ductus betrachtet werden müsste; als Homologon des Ausführungsganges des Selachierlabyrinths jedoch wäre der Abschnitt *b c*

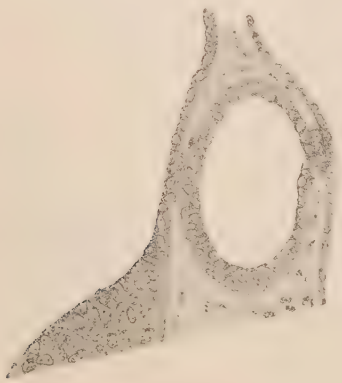

Fig. 2.

Fig. 3.

Zwei Schnitte durch das Hörbläschen des Embryo I.

(Modell I) zu betrachten, aber nicht der Teil *a b* (Modell I), aus dem sich später noch der Saccus endolymphaticus entwickelt.

Die Epithelbrücke, die zwischen Epidermis und lateraler Wand des Recessus labyrinthi noch besteht, ist, wie uns die Fig. 2 zeigt, nicht ganz solide; an mehreren Schnitten kann man einen minimalen Spalt wahrnehmen, und folglich ist die Verbindung noch als hohl zu betrachten (siehe Fig. 2). An einigen Schnitten kann man sogar sehen, dass die Überhäutung noch nicht überall stattgefunden hat, was darauf hindeutet, dass zuerst diese Zellenbrücke, während sie solide wird, wie ein Pfropf das primitive Labyrinth verschliesst; an der Oberfläche bleibt noch immer eine kleine Vertiefung, da fehlen noch die paar Zellen, die die uniforme äussere Schicht bilden sollten.

Ich habe bei meiner Arbeit beschlossen, alles was vom N. acusticus herrührt, ausser acht zu lassen, die Nerven und Nervenendigungen nicht mitzurekonstruieren, aus dem einfachen Grunde, weil die breiten Nervenendstellen, die der Wand ganz fest ansitzen, bei der Rekonstruktion die Konturen des Labyrinths vollkommen undeutlich machen würden. Bei den älteren Stadien ging es auch sehr

leicht, da die Nerven so hoch differenziert waren, dass sie immer von der membranösen Wand zu unterscheiden waren, nicht aber bei diesem Modell (siehe Fig. 3).

Das Konglomerat von Neuroblasten, das vom Gehirn bis zur vorderen medialen Wand des Ohrbläschens hinzieht (siehe Fig. 3), repräsentiert an seinem peripheren Ende einen Haufen von Zellen, der in den Zellen der Labyrinthwand sich vollständig verliert. Bei der 100fachen Vergrösserung, die ich benutzte, ist es an manchen Schnitten gar nicht zu unterscheiden, was der Epithelwand und was dem Ganglion angehört, trotz der Nachfärbung mit Bleu de Lyon.

Ich will nicht mit Sicherheit behaupten, jedoch scheint alles darauf hinzuweisen, dass das häutige Labyrinth nicht rein epidermoidalen Ursprungs ist, sondern dass das Nervenrohr auch ein gewisses Baumaterial beigibt, ebenso wie es Kupffer bei Petromyzon beobachtet zu haben glaubte, und was die anderen Autoren, die sich mit diesen jungen Stadien beschäftigten, wunderbarerweise ganz ausser acht liessen.

Das rekonstruierte Gehörorgan des Embryos II sieht man in Fig. 4. Schon die oberflächliche Betrachtung zeigt ein entwickelteres Stadium. Wir haben es nicht mehr nur mit einem ovalen Bläschen plus Ductus endolymphaticus zu tun, sondern noch mit verschiedenen Ausstülpungen. Wir sind hier schon völlig in der Ausstülpungsperiode, da die embryologischen Vorgänge sich nach dem von Krause bezeichneten „Säugertypus“ hier abspielen. Diese aber verhältnismässig weitere Entwicklung betrifft ausschliesslich die obere Abteilung, die pars superior, ja man könnte sogar an diesem Modell behaupten, dass die pars inferior nichts weiter als ein Anhang der pars sup. wäre, so klein und undifferenziert zeigt sie sich.

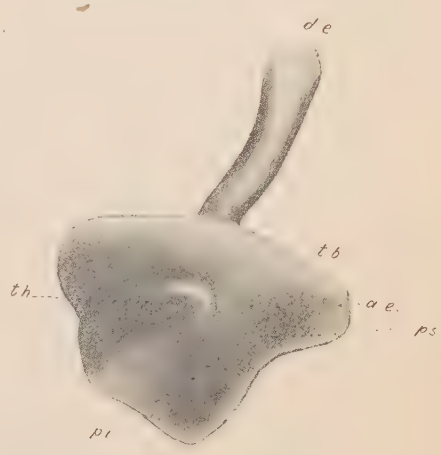

Fig. 4.

Modell des Gehörorgans des Embryo II in lateraler Ansicht. *d. e.* Ductus endolymphaticus, *t. b.* Tasche für die vertikalen Bogengänge, *t. h.* Tasche für den horizontalen Bogengang, *a. e.* Ampulla externa *p. s.* pars superior, *p. i.* pars inferior.

Die lange, wulstige Hervorragung an der lateralen Wand ist der zukünftige äussere Bogengang; das, was unter der Hervorragung sich befindet, gehört der pars inferior an. Von dem Bogengang ist noch hier sehr wenig zu sehen; die nach vorn abgerundete Spitze, die etwas deutlicher hervorragt, wird wahrscheinlich zu seiner Ampulle.

Die gemeinsame Tasche für die beiden vertikalen Bogengänge ist auf diesem Modell viel deutlicher zu sehen, als die übrigen Bestandteile des häutigen Labyrinthes. Es stimmt mit dem überein, was Hoffmann sagt, dass nämlich der sagittale und frontale Bogengang am frühesten zu entstehen scheinen.

Sie entwickeln sich auch hier, wie es Krause bei anderen Tieren zuerst beschrieb, aus einer gemeinsamen Tasche, und zwar wie es scheint in der Weise, dass die obere laterale Wand der Tasche nach oben vorn sich stark abhebt und so eine Falte, die schon bogenähnliche Konturen besitzt, bildet. Nach vorn und etwas unten geht die Falte in eine spitzige, abgerundete Ausstülpung über, die

die Ampulle des vorderen Bogenganges repräsentiert. Die Ampulle des hinteren Bogenganges liegt etwas höher und ist auch ziemlich klar angedeutet. Die Bildung der Ampullen scheint, wie wir es deutlich konstatieren können, auch bei den Schildkröten, wie bei allen übrigen Wirbeltieren (Ayers) der Bildung der Bogengänge voranzueilen.

Der Ductus endolymphaticus, der hier ein ziemlich langes, etwas gekrümmtes Röhrchen bildet, hat an seinem oberen Ende (er ist nämlich in diesem Stadium nach oben, hinten und lateralwärts gerichtet) eine kleine Anschwellung, wahrscheinlich für den zukünftigen Saccus endolymphaticus. Von der Epidermis ist er hier vollkommen abgelöst. Er mündet direkt in den Teil des Gehörorgans, den ich als pars superior bezeichnet habe.

Das nächste Modell, das von der lateralen und von der medialen Seite abgebildet und nach dem Gehörorgan des Embryos V rekonstruiert ist, stellt ein Stadium dar, wo allerdings schon von einer pars superior und pars inferior die Rede sein kann (Fig. 5 u. 6).

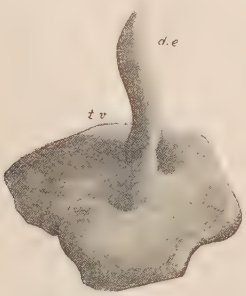

Fig. 5.

Fig. 6.

Modell des Gehörorgans von Embryo V. von der medialen resp. lateralen Seite aus gesehen. *a. e* Ampulla externa, *c.* Cochlea, alle übrigen Bezeichnungen, wie in Fig. 4.

Die pars inferior ist weniger entwickelt als die pars superior; sie ist noch wenig abgeplattet und zeigt eine nach vorn gerichtete, spitzige Ausstülpung, die Cochlea der Zukunft, natürlich, insofern es sich nach der entsprechenden Lage beurteilen lässt.

An der lateralen Fläche ist diese untere Tasche noch in Zusammenhang mit der pars superior, und zwar durch eine leistenförmige Erhebung, die zwischen der vorderen und äusseren Ampulle zum vorderen Bogengang sich erstreckt.

In diesem, wie in den folgenden Stadien bemerkt man einen noch wenig bekannten Anhang, der offenbar mit der äusseren Ampulle in Verbindung steht.

Wenn wir uns jetzt von der lateralen Seite die pars superior ansehen, so wird es uns nicht schwerfallen, in den vorhandenen Ausstülpungen die zukünftigen Bestandteile des Organs zu erkennen. Ganz nach oben, beinahe parallel dem Verlaufe des Ductus steigt eine stark abgeplattete, etwas medianwärts gekrümmte, lange Tasche empor. Die Konturen sind bogenförmig, beiderseits aber nicht egal schön ausgeprägt. Der vordere Bogen besitzt einen kleineren Radius als der hintere. Mit anderen Worten: Der vordere Bogengang ist deutlicher ausgeprägt als der hintere, wenn man die beiden aus ihrer noch gemeinsamen Tasche herausdifferenzieren darf.

Die Ampullen sind sehr klar angedeutet, vorn besser als hinten.

Senkrecht zu dieser Tasche steht eine andere, viel kleinere und rundere. Schön deutlich ausgeprägt ist ihre ovale Ampulle, die ganz ad oculos beweist, dass die Entwicklung der Ampullen der der Gänge vorangeht.

Hinten geht diese Tasche, die für den äusseren Bogengang bestimmt ist, in die gemeinsame vertikale Tasche über.

Noch ein Blick auf die mediale Fläche dieses Modells, um den Verlauf und die Einmündungsstelle des Ductus endolymphaticus zu zeigen, dann ist alles von dem Gehörorgan dieses Embryos gesagt.

Das Röhrchen selbst mündet sehr hoch, fast in der Mitte der vertikalen Tasche; eine Falte von ihm erstreckt sich jedoch deutlich nach unten, die obere mediale Wand der pars inferior leicht ausstülpend. Diese Falte ist eine ganz frische Ausstülpung, die deutlich zeigt, aus welchem Material der untere Teil des Ductus sich allmählich bildet.

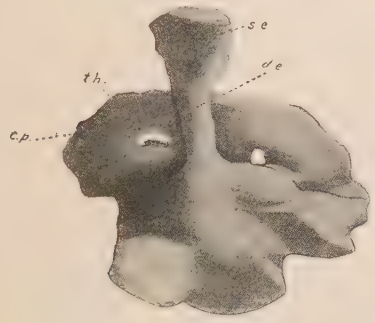

Fig. 7.



Fig. 8.

Modell des Gehörorgans des Embryo VIII in medialer resp. lateraler Ansicht. *c. a.* Canalis anterior, *c. p.* Canalis posterior, *s.* Sacculus, *s. e.* Saccus endolymphaticus, *y* siehe Text pag. 18.

Das vierte Modell ist nach dem Gehörorgan des Embryos VIII rekonstruiert und gehört, wie ich schon erwähnte, dem Anfange der dritten Periode an (Fig. 7 u. 8). Die Ausstülpungen waren schon alle auf dem letzten Objekt zu stehen, nur hingen sie noch alle zusammen; ihre Konturen gingen undeutlich in die Nachbarschaft über, um sich da zu verlieren. Hier werden die Ausstülpungen deutlicher, ihre Kouturen sind scharf von einander abgegrenzt, und ein neuer, charakteristischer Prozess: die Fortschaffung der unnötigen Substanz durch Resorption, macht sich bemerkbar.

Wir haben es mit einem Stadium zu tun, wo alles schon vorhanden, alles dabei soweit differenziert ist, dass man kaum mehr von Taschen und Anlagen sprechen darf, sondern von embryonalen Teilen des häutigen Labyrinthes.

Die pars inferior besteht schon deutlich aus zwei Teilen: dem grösseren, vorderen (Sacculus) und der kleineren, hinteren (Cochlea). Diese letzte liegt nicht mehr in einer Ebene, sondern hebt sich nach medianwärts ab. Ihr unterstes, breites, abgerundetes, nach hinten gerichtetes Ende ist die kleine Lagena, ein Anhang, der von allen Bestandteilen des Labyrinthes am spätesten zum Vorschein kommt.

Hoch oben an der medialen Wand des Sacculus befindet sich die schwach markierte Einmündungsstelle des Ductus endolymphaticus. Die Einmündungsstelle

beschränkt sich jedoch nicht nur auf den Sacculus, man könnte vielmehr behaupten, dass sie die ganze mediale Wand einnimmt; sie liegt teilweise auf der pars superior, teilweise auf der pars inferior. Übrigens kommunizieren noch der Utriculus und der Sacculus ganz frei mit einander.

Von einem canalis utriculo-sacccularis darf man wohl noch nicht in diesem Stadium sprechen.

Nach oben verläuft der Ductus endolymphaticus ganz nahe und parallel dem gemeinsamen Schenkel der beiden vertikalen Bogengänge, um etwas höher medianwärts nach hinten zu ziehen und endlich in den Saccus endolymphaticus überzugehen.

Der Saccus ist sehr breit und lang und in der Richtung von medianwärts nach lateralwärts stark abgeplattet.

An diesem Anhang (ich meine den Ductus-Saccus) kann man schon den keulenförmigen Fortsatz erkennen, von dem Rathke in seiner Entwicklungsgeschichte der Schildkröten berichtet: „Nach oben ging von jedem ein solcher kleiner, keulenförmiger und durch eine Aussackung des Bläschens entstandener Fortsatz ab, wie ich ihn bei der Natter beschrieben, aber auch bei Embryonen der Eidechse gefunden habe.“

Fig. 9.
Schnitt durch die Ohrgegend von Embryo VIII.

Die pars superior labyrinthi ist gerade auf diesem Objekt in einem hochinteressanten Stadium getroffen. Die gemeinsame obere Tasche hat sich im Vergleich mit dem vorigen Modell anscheinend wenig modifiziert; jedoch ist diese Modifikation von sehr grosser Bedeutung. Zwei kleine Löcher, die, wie mit Brenneisen eingebrannt, ziemlich symmetrisch sich beiderseits vom Ductus befinden, sagen uns ohne Worte, was für ein Vorgang sich hier abgespielt hat. Die beiden epithelialen Blätter, die die mediale und laterale Wand des häutigen Labyrinthes bilden, sind ganz nahe aneinander gekommen; in den mittleren Punkten sogar haben sie sich fest aneinander gelegt, um sich zu verbinden, zusammenzuwachsen. Ein neuer Prozess, die Resorption des unnötigen Gewebes, fing an vor sich zu gehen.

Die zusammengewachsenen Stellen sind schon resorbiert worden. In Fig. 9 ist diese Stelle auf der rechten Seite im Schnitt getroffen. Die Ränder der Löcher sind ganz scharf. Die Wände sind jedoch noch nicht ganz zusammengewachsen; es ist noch immer ein minimaler Zwischenraum vorhanden, der nach der Peripherie zu allmählich zunimmt.

Man kann sich diesen interessanten Prozess der Bogengangsentstehung, den Krause entdeckte, leicht weiter vorstellen: Die zusammengewachsenen oder verklebten Ränder der kleinen Löcher resorbieren sich allmählich rund herum, und gleichzeitig erfolgt die weitere Verklebung ganz nahe an den Rändern. Der

Durchbruch erfolgt soweit, bis aus der vorherigen, dreieckigen Tasche sich zwei selbständige, halbkreisförmige Kanäle bilden, die als Reliquium ihres gemeinsamen Ursprunges den Sinus utriculi superior, den gemeinsamen Schenkel behalten.

Die Ampullen haben sich indessen stark entwickelt. Die des vorderen Bogengangs ist durch eine Rinne von der des äusseren abgetrennt. Der horizontale Bogengang stellt sich uns noch hier als eine platte, bogenartig gewölbte Tasche vor. Wie bei anderen Wirbeltieren, erreicht sie auch hier ihre grösste Entwicklung erst etwas später. Hinten hat sie sich von der vertikalen Tasche ganz abgelöst und schaut mit dem abgerundeten Rande in das Loch der hinteren vertikalen Tasche hinein, als ob sie da hineinwachsen wollte.

Der horizontale Bogengang besitzt in diesem Stadium die dickste Ampulle. Sie wölbt sich stark nach vorn. Auf ihr liegt die Ampulle des vorderen; unter ihr nach lateralwärts liegt der schon an dem Modell III erwähnte Anhang von länglicher Gestalt, dessen spitzes Ende auf der Sacculuswand liegt.

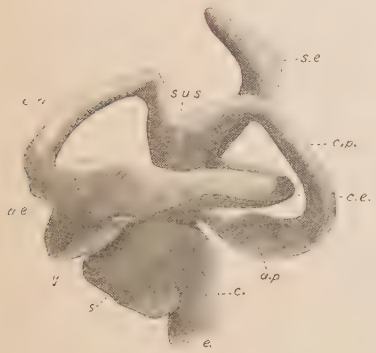

Fig. 10.

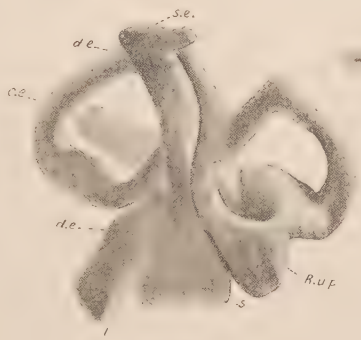

Fig. 11.



Fig. 12.

Modell des häutigen Labyrinths von Embryo X in lateraler, medialer Ansicht u. halbiert. *s. u. s.* Sinus utriculi sup. *s. u p.* Sinus utriculi post., *l.* Lagena, *c. u. s.* Canalis utriculo sacccularis, alles übrige wie früher.

Hoffmann hat offenbar dieselbe Bildung bei den Embryonen von Lacerta agilis in jungen Entwicklungsstadien gesehen. Er beschreibt es da als eine blinddarmförmige Verlängerung der Ampulla horizontalis. (Bronns Handbuch.)

Das Modell V ist nach dem Gehörorgan des Embryos X rekonstruiert, welches völlig schon der dritten Periode angehört (Fig. 10, 11 u. 12). Dies beweisen die knorpelige Kapsel, die Bildung des Mittelohres, das Vorhandensein der Columella.

Das Organ ist im ganzen bedeutend grösser geworden und besitzt jetzt vollkommen das charakteristische Gepräge, dem es seinen Namen verdankt. Die beiden vertikalen, halbzirkelförmigen Gänge liegen noch in einer Ebene. Die beiden münden in den Sinus utricularis superior, der den Hauptteil des Utriculus für sich in Anspruch nimmt. Der vordere steigt senkrecht in die Höhe, um nach einem kurzen Verlauf in dieser Richtung hin sich umzuknicken und von da eine schräge Richtung nach vorn-unten anzunehmen. Die vordere Ampulle ist von den drei hier am wenigsten ausgeprägt. Sie verliert sich in der äusseren Ampulle, auf welcher sie sich befindet und in die sie auch einmündet. Wir kommen noch später auf diesen Punkt zurück.

Der hintere Bogengang hat, wie es hier deutlich zu ersehen ist, von Anfang an einen grösseren Durchmesser als der vordere, beschreibt auch einen grösseren Bogen, besonders in der Richtung nach unten, und hat seine Ampulle ziemlich entfernt von seiner Einmündungsstelle in den Sinus inferior, neben dem Crus liberum des äusseren, welches durch eine Scheidewand von dem letzteren getrennt ist.

An dem halbierten Modell sieht man nur einen unbedeutenden Spalt, der sich medianwärts von dem anderen befindet. Den längeren Bogen, den er beschreibt, verdankt er dem Umstande, dass er die hintere Konvexität des lateralen Bogenganges in seiner Konkavität umschliesst.

Der Abschnitt des lateralen, hinteren Bogenganges hat hauptsächlich den Raum, der nach der Resorption der mittleren Partie des hinteren Teiles der vertikalen Tasche entstanden ist, zu seinem Wachstum ausgenutzt. Sein freies Ende liegt, von aussen gesehen, zwischen den beiden Enden des hinteren Bogenganges; seine Konvexität ist, wie gesagt, teilweise von diesem umrahmt.

In seinem lateralen Verlauf liegt er ganz horizontal, wird allmählich dicker, um in seine Ampulle, die übrigens die mächtigste ist, überzugehen. Diese letzte verlängert sich weit nach unten und geht in den eigentümlichen, hackenförmigen Fortsatz (siehe y in der Fig. 10) über, der der lateralen Wand des Sacculus anliegt und parallel zu demselben unter dem äusseren Bogengang etwas nach hinten zieht.

Meiner Ansicht nach könnte ich an diesem Modell den Vergleich von Hoffmann mit dem Blinddarm recht leicht begreifen, da das spitzige Ende recht deutlich einen kurzen Appendix vermicularis markiert, während der vordere Bogengang, der gleich in die Höhe zieht, das Colon ascendens vorstellen könnte. Da ich das Modell halbiert habe, so konnte ich vom Recessus anterior aus, d. h. von der Mündung der horizontalen Ampulle, mit vieler Mühe in das Innere der Ampulle hineinblicken; zu zeichnen war es aber doch nicht.

Ich konnte dabei deutlich wahrnehmen, dass der eigentümliche Fortsatz in die Ampulla externa ganz vorn unten einmündet; die vordere Ampulle mündet auch nicht in diesem Stadium selbständig in den Recessus utriculi anterior, sondern durch die Vermittlung der Ampulla externa. Bemerkung: Es ist allerdings nicht ausgeschlossen, dass dieser eigentümliche, hackenförmige Fortsatz, der äusserlich als ein Bestandteil der Ampulla horizontalis erscheint, dem Recessus utriculi anterior angehört, d. h. dem unteren, vorderen Abschnitt des Utriculus, in welchen die Ampulla horizontalis einmündet. Man könnte mit demselben Recht behaupten, dass die Ampulla in ihn einmündet und nicht vice versa. Letzteres aber mit Sicherheit zu entscheiden, ist in diesem Stadium nicht möglich.

Das Crus liberum des äusseren Bogenganges mündet, wie schon früher erwähnt, in den Sinus utriculi posterior, etwas höher als die Einmündungsstelle der Ampulla posterior, und ist durch ein in den Sinus vorspringendes Septum von ihrer Mündung getrennt. Durch eine rings um ihn ziehende Einschnürung ist der Sacculus von dem Utriculus getrennt.

Diese verengte Stelle enthält zwei Kanäle, von denen der eine mehr nach vorn, der andere mehr nach hinten liegt. Auf dem Durchschnitt sieht man deutlich, wie die beiden Röhrchen in den Sacculus einmünden.

Ich möchte auf dieses Bild besonders aufmerksam machen, da die Konfiguration des nächsten Modells eine ganz andere ist.

Der kurze und enge Kanal, der zwischen Utriculus und Sacculus sich befindet, ist der Canalis utriculo-saccularis. Es ist dies die einzige Kommunikation zwischen pars superior und pars inferior labyrinthi.

Wie diese Einziehung der Wände und dadurch der enge Canalis utriculo-saccularis entstanden ist, illustriert sehr gut das halbierte Modell, wenn man sich die dicken Wülste, die seine Wände bilden, in der Richtung der Pfeile auseinandergezogen denkt. Man bemerkt dann die weit kommunizierenden, oberen und unteren Teile, den unteren Abschnitt des Ductus endolymphaticus, der medialen Wand des Utriculus ganz dicht anliegend, und seine breite und lange Einmündung, dem Utriculus so gut wie dem Sacculus gehörig, ebenso wie wir es schon am Modell IV gesehen haben.

Im Laufe der Entwicklung haben sich die mediale und die laterale Wand in den Hohlraum hineingestülpt und die dadurch entstandenen Falten ganz nahe aneinander gelegt: vorn lassen diese wulstigen Lippen nur einen minimalen Spalt zwischen sich übrig; sie sind da offenbar im Begriff, vollkommen zu verkleben; hinten sieht man aber, dass diese röhrenförmige Einmündung direkt hinter die schmale, längliche Öffnung des Ductus endolymphaticus zu liegen kommt.

Was den Ductus anbetrifft, so stellt er ein langes Röhrchen dar, das nach oben unter einem kleinen Winkel zum Utriculus verläuft und in seinem Durchmesser immer zunimmt. Nachdem er das knorplige Labyrinth durch die Apertura externa verlassen hat, nimmt er immer mehr und mehr eine Richtung nach oben und dorsalwärts. In diesem Stadium erreicht sein erweitertes Ende, das mit Otolithensand voll gefüllt ist, die Cutisschichten der Scheitelregionen, mit denen es durch einen bindegewebigen Strang auch lose verbunden ist.

Da ich dieselbe Verbindung des Sacculus mit der Cutisschicht schon an dem Embryo IX wahrgenommen habe, so kann ich dieses Vorkommen nicht als ein zufälliges, noch weniger als Residuen des früheren Zusammenhanges des Ductus endolymphaticus mit der äusseren Haut, wie es an dem Embryo I zu sehen war, deuten, sondern vielmehr als ein späteres Heranwachsen des Saccus endolymphaticus bis an die Cutisschicht, von der er bei der Bildung des knorpligen Schädeldaches wieder abgedrängt wird.

Die keulenförmige Gestalt des ganzen Anhanges wird immer deutlicher ausgeprägt.

Es ist eigentümlich, dass bei dem Embryo der Chelonia midas, dessen Labyrinth auf der Tafel IX des Rathkeschen Werkes über die Entwicklung der Schildkröten abgebildet ist, keine Spur vom Ductus endolymphaticus vorhanden ist.

Rathke bemerkt auch folgendes: „Von einer solchen keulenförmigen und gegen den Scheitel hingerichteten Aussackung des häutigen Vorhofes oder des ursprünglich einfachen Ohrbläschens, wie ich sie bei sehr jungen Embryonen der Emys europea bemerkt hatte, konnte ich weder bei der jungen, noch bei der erwachsenen Chelonia midas eine Spur auffinden; wenn also auch bei dieser Art von Schildkröten eine solche Aussackung, wie es wohl wahrscheinlich sein dürfte, in einer sehr frühen Zeit des Lebens vorkommt, geht dieselbe später wieder ganz verloren.“

Wenn wir jetzt einen Blick auf die pars inferior werfen, d. h. auf den Sacculus und seinen nach hinten und medialwärts gerichteten Anhang, so fällt uns auf, dass der Sacculus bedeutend voller und grösser erscheint als der Utriculus; ebenso ist auch sein Hohlraum, wie man es auf dem Durchschnitt sehen kann, viel weiter. Im Verhältnis zu seiner Breite ist er noch hier recht kurz; er erstreckt sich nach unten nicht viel weiter, als der Teil des Utriculus, in den die äussere Ampulle einmündet. Am meisten wölbt sich der Sacculus nach lateralwärts.

Der andere häutige Teil des Gehörlabyrinths, den schon Windischmann mit Recht für eine Andeutung der Ohrschnecke höherer Tiere gehalten hat, stellt sich als ein kleines, nach hinten und medialwärts gerichtetes Säckchen von einer Gestalt, die etwas an ein Froschherz erinnert, dar. Er ist zweifellos mit dem Hohlraume des Sacculus durch einen verhältnismässig sehr dicken und kurzen, durchweg hohlen Stiel, der etwas gebogen erscheint, in Zusammenhang. Dieser Stiel stellt den hier noch sehr kurzen Canalis reuniens vor.

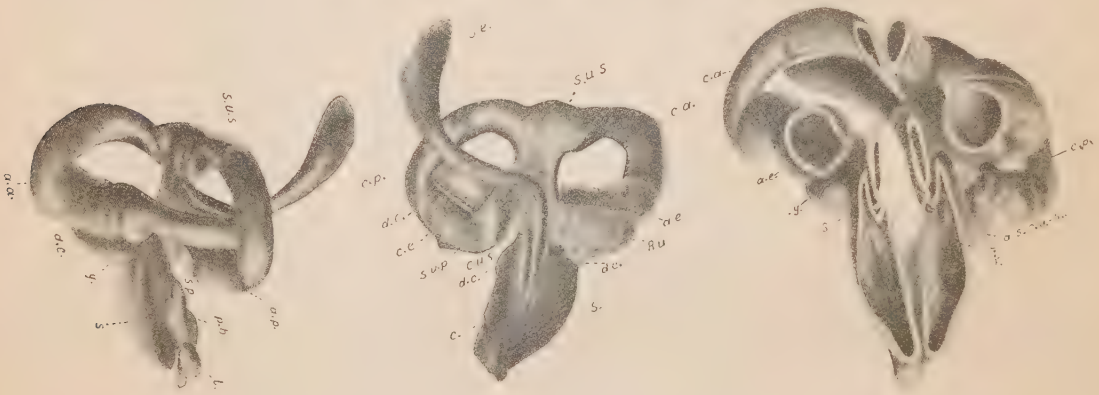

Fig. 13. Fig. 14. Fig. 15.

Fig. 13, 14 u. 15. Modell des häutigen Labyrinths von Embryo XVI von lateral, medial u. halbiert. *p. b.* Pars basilaris, die übrigen Bezeichnungen, wie früher.

Dass der Hohlraum der kleinen Schnecke mit dem des Sacculus kommuniziert, betone ich deshalb so stark, weil es nach Angaben Rathkes bei Chelonia midas nicht der Fall ist. Rathke schreibt: „Die Höhlen beider Teile aber gingen nicht ineinander über, denn wenn ich in das Schneckensäckchen Luft einblies, drang dieselbe nur bis zu dem Vorhofsacke hin, nicht aber in ihn selbst."

Um meine Untersuchungen über die Entwicklung des häutigen Labyrinths bei Emys europea zu vervollständigen, habe ich noch zuletzt das Organ des Embryos XVI rekonstruiert (Fig. 13, 14 u. 15).

Ich habe unterdessen noch drei Embryonen, die gerade vor dem Ausschlüpfen stehen, erhalten. Da aber die Grössenunterschiede nicht so sehr bedeutend sind, so glaube ich kaum, dass mein Embryo XVI in seiner Entwicklung sehr weit zurücksteht.

Die Abweichungen aber von dem Labyrinth eines erwachsenen Tieres, wie es bei Retzius geschildert wird, würden wahrscheinlich bei den letzten Embryonen ebensogut wie an meinem Embryo XVI vorhanden sein, da das Organ in post-embryonalem Leben sich in seinen Einzelheiten noch weiter entwickelt.

Mir scheint am zweckmässigsten, wenn ich bei der Beschreibung meines letzten Modells mich ganz und gar an das halte, was Gustaf Retzius über das Gehörorgan der erwachsenen Emys europaea geschrieben hat, und dadurch die Abweichungen meines letzten Stadiums von dem des erwachsenen Individuums zur Darstellung bringe. „Das membranöse Gehörorgan von Emys europaea," fängt Retzius an, „ist im ganzen niedrig von vorn nach hinten ausgezogen."

Ich kann es von meinem Stadium eigentlich nicht behaupten, dass das Organ in der Richtung von vorn nach hinten grössere Dimensionen erreicht als in der Höhe. Wahrscheinlich ist bei Retzius der Begriff „niedrig" in bezug auf dieses Organ beim Vergleichen mit denselben Organen von Vögeln und Reptilien entstanden, wo das Labyrinth wirklich viel schmäler und höher ist; ich kann aber meinerseits dieses Stadium als relativ hoch bezeichnen, da ich immer die vorangehenden Stadien im Auge habe, wo die pars inferior noch so wenig entwickelt ist.

„Der eigentliche Utriculus," fährt Retzius weiter fort, „stellt eine ziemlich weite, von hinten oben nach vorn unten, aussen gerichtete, am vorderen Ende nach aussen umgebogene und in den Recessus utriculi übergehende Röhre dar, die sich am hinteren Ende nach oben hin in den Sinus utriculi superior oder die Bogengangskommissur fortsetzt, welche als kurze, breite und weite Röhre nach oben hinten steigt und am oberen Ende die beiden vertikalen Bogengänge empfängt."

Ich könnte nicht recht den Utriculus auf diesem Modell als eine Röhre bezeichnen, am wenigsten seine mittleren und unteren Abteilungen — den eigentlichen Utriculus. Er hat vielmehr das Aussehen einer ganz platten, von medianwärts nach lateralwärts zusammengedrückten Tasche, aus der nach oben hinten ein mehr röhrenförmiger Fortsatz, der Sinus utriculi superior, nach vorn unten medianwärts aber ein ganz abgeplatteter Recessus utriculi entspringen.

Weiter beschreibt noch Retzius als Sinus posterior utriculi die Verbindungsröhre der hinteren Ampulle, die als kurze, ziemlich stark verschmälernde Röhre nach hinten unten aussen geht, um sich in die hintere Ampulle fortzusetzen.

Ich sehe nicht ein, warum man diese Röhre als einen Teil des Utriculus und nicht als dem hinteren Bogengang zugehörig betrachten sollte, da sie doch von dem Hohlraum des Utriculus noch mehr als im vorhergehenden Stadium abgesondert liegt. Diese Röhre mündet zusammen mit dem Crus liberum des äusseren Bogenganges. Ihre Einmündungsstelle ist von derjenigen des Crus durch ein Septum getrennt.

Der Recessus utriculi stellt, nach Angaben Retzius', eine nicht besonders weite, rundliche Blase dar, welche vorn aussen die zuerst in einem besonderen kleinen, vom übrigen Raum durch eine kleine, schief gestellte Firste gewissermassen abgegrenzten Loculamente zusammenmündende vordere und äussere Ampulle aufnimmt.

An meinem Modell sieht man ziemlich stark abweichende Verhältnisse. Vor allem mündet die vordere Ampulle direkt in die äussere, und zwar vorn in ihr Dach hinein; dann geht die letztere, sich verschmälernd, medianwärts allmählich in den Recessus über. Der Recessus utriculi stellt, wie ich schon oben erwähnte, kein blasenartiges Gebilde dar, sondern eine nach vorn und medianwärts sehr mässig gewölbte Tasche.

Die vordere Ampulle, Ampulla anterior, stellt auch bei mir eine ziemlich weite, nach vorn aussen gerichtete, ovale Blase dar, die direkt auf der Ampulla horizontalis liegt. Vom vorderen, äusseren Ende der Ampulle setzt sich auch, ganz übereinstimmend mit meinem Modell, der vordere Bogengang, Canalis anterior, als ziemlich weite, zylindrische Röhre nach vorn aussen fort, wendet sich dann in einem spitzen Winkel nach oben hinten innen um und läuft in dieser Richtung gestreckt und ein wenig gebogen bis in die Nähe seines freien Endes, wo er sich nach hinten innen und etwas unten umbiegt und vorn am oberen Ende des Sinus superior einmündet.

Die grosse ovale, blasenförmige, äussere Ampulle, Ampulla externa, geht nach ihrer Vereinigung mit der vorderen Ampulle am vorderen äusseren Umfange des Recessus utriculi nach hinten und ein wenig nach aussen und dreht dabei ihr gewölbtes Dach nach innen und etwas nach oben, ihren Boden nach aussen und unten.

Was sehr auffallend und interessant erscheint, ist der Umstand, dass der Anhang der horizontalen Ampulle, den ich schon genau am Modell V beschrieben, der unterdessen noch grösser geworden ist und immer dicht dem Sacculus anliegt, gar nicht von Retzius erwähnt wird, sodass man glauben könnte, dass dieser eigentümliche Anhang in der späteren Entwicklung verloren geht. Vielleicht meint Retzius diesen Anhang, wenn er den Recessus als eine nicht besonders weite, rundliche Blase, die sich nach vorn aussen erstreckt, beschreibt. Dann muss er dieses Gebilde bei den Schildkröten als einen Teil des Utriculus und nicht als einen Anhang der Ampulla externa betrachten.

Es muss noch betont werden, dass dieser Anhang zuerst von Retzius bei einer erwachsenen Lacerta viridis gesehen wurde, später von Hoffmann bei jungen Embryonen derselben Spezies.

Vom hinteren Ende der Ampulle setzt sich der äussere Bogengang Canalis externus als ziemlich weite, zylindrische Röhre nach hinten und oben fort, um, stark trichterförmig erweitert, am unteren Ende des Sinus superior in den Utriculus einzumünden. Der Verlauf des Bogenganges stimmt mit meinem Modell ganz überein, es fehlt nur die trichterförmige Erweiterung vor der Einmündung; vielmehr platten sich die Wände des zylindrischen Rohres ab, um in dasselbe platte Gebilde, das Retzius früher als den Sinus posterior beschrieben hat, überzugehen. Seine Mündung liegt etwas höher und gleich hinter der Öffnung des Verbindungsrohres der hinteren Ampulle.

„Die ovale, blasenförmige, hintere Ampulle, Ampulla posterior hat ungefähr die Grösse und Gestalt der vorderen Ampulle, ist aber gewissermassen mehr gestreckt. Die Ampulle, welche vom hinteren, äusseren Ende des Sinus posterior utriculi ausgeht, wendet sich nach hinten aussen dem äusseren Bogengang anliegend und geht mit weiter Öffnung in den zylindrischen, weiten, hinteren Bogengang, Canalis posterior über; letzterer läuft zuerst nach hinten aussen, biegt sich dann um den hinteren Umfang des äusseren Bogenganges, ihm direkt anliegend nach oben vorn und innen, und zieht in dieser Richtung in fast gestrecktem Verlaufe bis zum oberen hinteren Umfange des Sinus superior, wo er zuletzt einmündet.“

Diese Beschreibung des Canalis posterior könnte gleichfalls für mein Stadium gebraucht werden, wenn ich das Verbindungsröhrchen der Ampulla posterior als einen dem Utriculus und nicht dem Crus selbst angehörigen Teil betrachten würde, wozu ich aus schon oben angeführten Gründen mehr geneigt bin.

Da wir jetzt mit der Beschreibung der pars superior fertig sind, so bleibt mir noch hinzuzufügen, dass, ausser dem kolossal veränderten Grössenverhältnis, ausser dem Auswachsen des Utriculus und mit dem zu ihm gehörigen Recessus und Sinus in die Länge, ich nur noch das seit dem vorher besprochenen Stadium (Embryo X) bedeutendere Plattwerden dieser pars superior konstatieren konnte, was im Vergleich mit dem mächtigen Raum des Sacculus ganz auffallend erscheint.

„Der Canalis utriculo-saccularis," sagt weiter Retzius, „welcher so kurz ist, dass er nur durch ein ovales Loch vertreten wird, führt zum Sacculus, welcher bei dieser Emys wie bei den übrigen Schildkröten am unteren Umfange des Utriculus liegt, nur wenig an der äusseren Fläche desselben emporsteigt und nach vorn hin dem Recessus utriculi sich anschmiegt. Der Sacculus ist nicht besonders gross, von unregelmässiger, ovaler Gestalt und mit der Spitze nach unten hinten und wenig nach aussen gerichtet, sowie von aussen und hinten ziemlich abgeplattet. Der untere Umfang biegt sich unter dem Recessus nach unten hinten und läuft in dieser Richtung gestreckt fort, um sich in den Rand der Lagena nach deren Spitze hin fortzusetzen."

Wenn man die letzte Beschreibung liest und auf die Abbildungen meines Modells hinblickt, so fällt sofort auf, dass die hauptsächlichsten Unterschiede zwischen dem Labyrinth der erwachsenen Schildkröte und demselben in meinem Stadium in der pars inferior liegen.

Der Sacculus ist auch in meinem Stadium eine vollkommen selbständige, ovale Blase, die ich aber als ziemlich gross bezeichnen würde, da ihr Hohlraum sehr bedeutend im Vergleich mit dem Utriculus erscheint.

Die einzige Kommunikation zwischen den beiden Hohlräumen wird durch den Canalis utriculo-saccularis vermittelt, der aber nicht wie bei dem von Retzius geschilderten Individuum, durch ein ovales Loch vertreten wird, sondern in der Gestalt eines ganz dünnen Röhrchens, das auf der medialen Fläche des untersten Abschnittes des Utriculus und des oberen Abschnittes des Sacculus ganz parallel dem terminalen Röhrchen des Ductus endolymphaticus hinzieht.

Dieses Röhrchen ist ungefähr von gleichem Kaliber wie der untere Abschnitt des Ductus endolymphaticus und verläuft etwas weiter nach unten, direkt hinter ihm sich befindend.

An dem halbierten, von aussen aufgeklappten Modell sieht man die beiden Offnungen des Kanals; die utriculare ist nicht so deutlich zu erkennen, da der enge Hohlraum des Utriculus es nicht ohne weiteres ermöglicht; man sieht bloss, dass der durch den Canalis utriculo-saccularis durchgezogene Faden in der unteren, hinteren Wand des Utriculus verschwindet. Er kommt dann wieder zum Vorschein aus einem engen, ovalen Loch, das sich auf der medialen Wand des Sacculus neben hinten und etwas unten von der rundlichen Offnung des Ductus endolymphaticus; dieses Loch ist die sacculare Öffnung des Canalis utriculo - saccularis.

Man soll sich aber nicht vorstellen, dass der Sacculus mittelst dieses Röhrchens an die pars superior aufgehängt ist.

Seine Wände sind noch teilweise äusserlich mit denen des Utriculus verklebt, hauptsächlich, wo die medialen hinteren Flächen der beiden Gebilde in Berührung kommen; die laterale Fläche des Canalis utric.-saccularis ist mit diesen Wänden fest verwachsen. Die laterale Wand des Sacculus steigt sehr hoch empor, sodass von aussen der untere Abschnitt des Utriculus von ihr ganz verdeckt wird.

Die obere Wand ist konkav; in ihrer Konkavität befindet sich der untere Abschnitt des Utriculus, er kommt aber nicht mit ihr in Berührung.

Diese Einknickung des Daches des Sacculus ist nicht ohne Bedeutung: sie illustriert uns, in welcher Weise die beiden früher zusammenhängenden Gebilde allmählich auseinander gegangen sind.

Wenn wir uns jetzt vergegenwärtigen würden, was alles an dieser Stelle seit dem Embryo X vorgegangen ist, so würden wir auf Grund des Vergleiches der beiden hinteren Hälften zu folgendem Schluss gelangen: Die beiden Wülste, die in der Einziehung zwischen pars superior und inferior hineinragten, sind sich solange entgegengewachsen, bis sie verschmolzen, indem sie ein kleines Loch hinten medialwärts hinterliessen.

Da diese Wülste aus doppelten Wänden bestanden, ist die obere Schicht zum Boden des Utriculus geworden, die untere zum Dach des Sacculus. Dann hat sich das Dach in den Hohlraum des Sacculus hineingesenkt, und die beiden Gebilde sind dadurch schon fast überall wie bei dem Embryo XVI auseinander gegangen.

Da ich die Bildung des Röhrchens zwischen dem Utriculus und Sacculus als eine spätere progressive Bildnng auffassen möchte, wundert es mich, dass es bei dem erwachsenen Individuum von Retzius wieder zu den einfacheren Verhältnissen des Stadiums des Embryos X zurückgekommen sein sollte — zu dem ovalen Loch, das die beiden Teile unmittelbar vereinigt. Hat denn hier vielleicht eine regressive Metamorphose stattgefunden?

Verfolgen wir weiter die Beschreibung von Retzius. „Vom oberen Umfange des Sacculus und an dessen medialer Seite steigt mit ovaler, etwas nach vorn vom Canalis utriculo-saccularis gelegenen Öffnung der Ductus endolymphaticus empor und geht als enge, häutige Röhre medialwärts von dem Utriculus und neben dem vorderen Rande des Sinus superior bis zur Apertura aquaeductus vestibuli, dringt durch letztere in den Schädelraum ein und endigt, an der inneren Seite der Dura mater gelegen, als erweiterter Blindsack (Saccus endolymphaticus) hoch oben in der Gegend des Schädeldaches, nahe dem entsprechenden Gebilde der anderen Seite."

In meinem Stadium steigt der Ductus nur bis zur Mitte des Utriculus in die Höhe, dann biegt er medialwärts und nach hinten um, dringt durch die Apertura aquaeductus vestibuli, ohne den Sinus superior überhaupt zu erreichen, um nach einem etwas spiraligen Verlauf in dem Schädelraum — wo er mehrmals zwischen den beiden basalen Piamaterblättchen, die die Tela chorioidea bilden, zu liegen kommt — in den ovalen Saccus endolymphaticus einzumüden.

Am hinteren, ziemlich emporsteigenden Umfang des Sacculus liegt, innig mit ihm zusammenhängend, die zuerst von Hasse richtig gewürdigte Cochlea. Diese bildet wie gewöhnlich eine gewissermassen taschenförmige Ausbuchtung der hinteren Sacculuswand und hängt noch offen mit ihr zusammen, indem sich der Sacculus hoch oben am hinteren Umfange, nach hinten hin breit röhrenförmig fortsetzt und diese kurze, breite Röhre, das Homologon des Canalis reuniens Henseni in das obere Ende der Cochlea direkt übergeht. Die Cochlea stellt im ganzen eine hohe, verhältnismässig schmale, an den Seiten abgeplattete, fast senkrecht gestellte Tasche dar, deren oberer Teil die pars basilaris nach hinten aussen eine kleine, blinde Ausstülpung — das Homologon des oberen (vestibularen), blindsackförmigen Endes des Ductus cochlearis der Säugetiere zeigt, deren unterer Teil die Lagena mit unterer blinder Aussackung bildet. Beide Teile gehen direkt und offen in einander über; am hinteren Umfang bemerkt man indessen an der lateralen Fläche unter der pars basilaris eine Einknickung der Wand, welche eine Art Grenze zwischen ihnen angibt. Übrigens ist die pars basilaris dadurch ausgezeichnet, dass ihre mediale Wand in der Gestalt eines ziemlich grossen, senkrecht stehenden Ovals von einer sehr dünnen Membran, (Membrana basilaris) eingenommen ist; diese dünne Membran ist von der sonst sehr dicken, medialen Wand eingefasst, welche einen die Membran rings umgebenden, starken Rahmen bildet; die laterale Wand der pars basilaris, das Homologon der Membrana Reissneri ist sehr dünn und geht vorn und hinten direkt in die mediale Wand über. Nach unten hin setzt sich die mediale sowohl als die laterale Wand in die Lagena fort; letztere ist im ganzen ziemlich dick und bildet wie erwähnt eine nach unten hin blind endigende, abgerundete, an den Seiten etwas abgeplattete, oben dem Sacculus dicht anliegende, unten von ihm getrennte Tasche, welche oben ein wenig schmäler erscheint und unten etwas nach aussen gedreht ist.

Ich würde sicherlich an meinem Objekt nicht wagen, in dem breiten, röhrenförmigen Anfang der Cochlea ein Homologon des Canalis reuniens Henseni zu erblicken, noch weniger würde ich in der kleinen blasenförmigen Ausstülpung der hinteren lateralen Wand dieses länglichen Gebildes ein Homologon des oberen blindsackförmigen Endes des Ductus cochlearis der Säugetiere mit Sicherheit erkennen.

Man soll aber nicht vergessen, dass mein letzter Embryo noch wenigstens zwei Wochen vor dem Ausschlüpfen aus dem Ei sich befindet, und dass die Cochlea, wie man es im Laufe der Entwicklung schon bemerken konnte, gerade der Teil ist, der am spätesten als solche überhaupt zum Vorschein kommt.

In diesem kleinen, rundlichen Gebilde, das auf der Zeichnung von der lateralen Seite als ein Entenkopf imponiert und mehr nach aussen, auch weiter nach unten, als die Spitze des Sacculus sich erstreckt, erkennt man ohne Schwierigkeit die Lagena, die im Vergleich mit dem vorigen Modell viel weiter vorgeschritten ist.

Auf einem mikroskopischen Schnitt durch diese Gegend, der von dem Embryo XV (Fig 17) herstammt, d. h. beinahe aus demselben Stadium, sieht man die Einzelheiten, die Retzius so ausführlich beschreibt: die Membrana basilaris und das Homologon

der Membrana Reissneri besitzen hier noch einen vollkommen embryonalen Charakter, sie sind nur angedeutet.

Wir könnten sehr gut den Satz von Wiedersheim: „Je höher ihrer Entwicklung nach die Tierarten stehen, desto mehr gewinnt die Lagena (Cochlea) an Bedeutung und Umfang“ auch für die entwicklungsgeschichtlichen Verhältnisse mit kleinen Modifikationen annehmen; die Lagena erscheint nämlich schon verhältnismässig früh als Aussackung am hinteren Rande des Sacculus; viel später stülpt sich dann am hinteren Ende der Lagena aus ihrer Wand die pars basilaris als seichte Blase aus.

Ich muss noch am Ende meiner Beschreibung des häutigen Labyrinthes die epitheliale Bekleidung der Innenfläche der häutigen Wände vom embryologischen Standpunkte aus kurz besprechen.

Im jüngsten Stadium sind die Wände des häutigen Labyrinthes ausserordentlich dick: sie bestehen hier fast überall aus mehreren Schichten abgeplatteter Zellen.

Fig. 16.
Schnitt durch die Hörblase des Embryo IV.

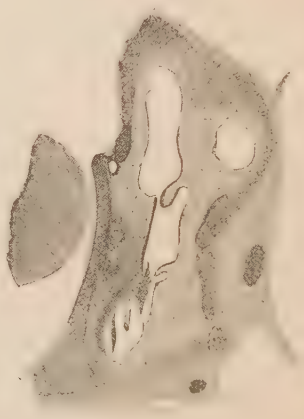

Fig. 17.
Schnitt durch das Labyrinth vom Embryo XV.

dessen grösstenteils ovoide Kerne dicht nebeneinander liegen. Die Kerne der inneren Schicht ragen stark in den Hohlraum des Organs hinein. Kernteilungsfiguren sind am meisten an der ventromedialen Fläche vorhanden — da gerade, wo die breite Basis des Bläschens von dem Ganglion des Acustico-facialis polsterartig umfasst wird.

Die Zellenkerne desselben sind gar nicht von den Kernen derjenigen Elemente, die die Wand des Labyrinthes bilden, zu unterscheiden, haben aber ein ganz anderes Aussehen als die entsprechenden Gebilde des Nervenrohrs und der Epidermis.

Ich will noch zum Schluss hervorheben, dass nur die Wände desjenigen Teiles des Ductus endolymphaticus, die dorsalwärts von der Epidermisbrücke liegen, einschichtig sind, in den ventralen Partien dagegen ist die Wand mehrschichtig.

Fig. 17 zeigt die Epithelverhältnisse im Labyrinth des Embryo XV. Hier sieht man am weitesten nach oben den Sinus utriculi post., lateral von ihm den

Querschnitt des horizontalen Bogengangs. Unter dem Utriculus liegt der Sacculus, mit ihm durch den Canalis utriculo-saccularis verbunden. Noch weiter ventral folgt dann die Cochlea mit der eben in Bildung begriffenen Papilla basilaris.

Ich habe noch auf den Serien der ersten zwei Stadien einzelne rundliche Zellen im Hohlraum des Gehörorgans gesehen. In diesen Stadien war von Otolithensand noch keine Spur vorhanden. Aller Wahrscheinlichkeit nach haben sich diese Gebilde von der inneren epithelialen Schicht freigemacht; man sieht sie hier und da gerade im Begriff, sich vom Rande abzulösen.

Im Laufe der Entwicklung werden die Wände des häutigen Labyrinthes dünner, hauptsächlich was die epithelialen Schichten anbetrifft. Nach aussen bildet sich ein strukturloses, äusserst dünnes Häutchen: die Membrana propria, die nach innen zu meistens von einschichtigem, sehr niedrigem Plattenepithel austapeziert ist.

Ausser den Nervenendstellen, wo sich ein höheres kubisches Epithel bildet, und worauf ich weiter nicht eingehen will, ist noch im Ductus endolymphaticus das Epithel kubisch, während aber der Sacculus mit einem ganz niedrigen zylindrischen Epithel ausgekleidet ist, wie es Hoffmann auch bei Lacertiliern beobachtet hat.

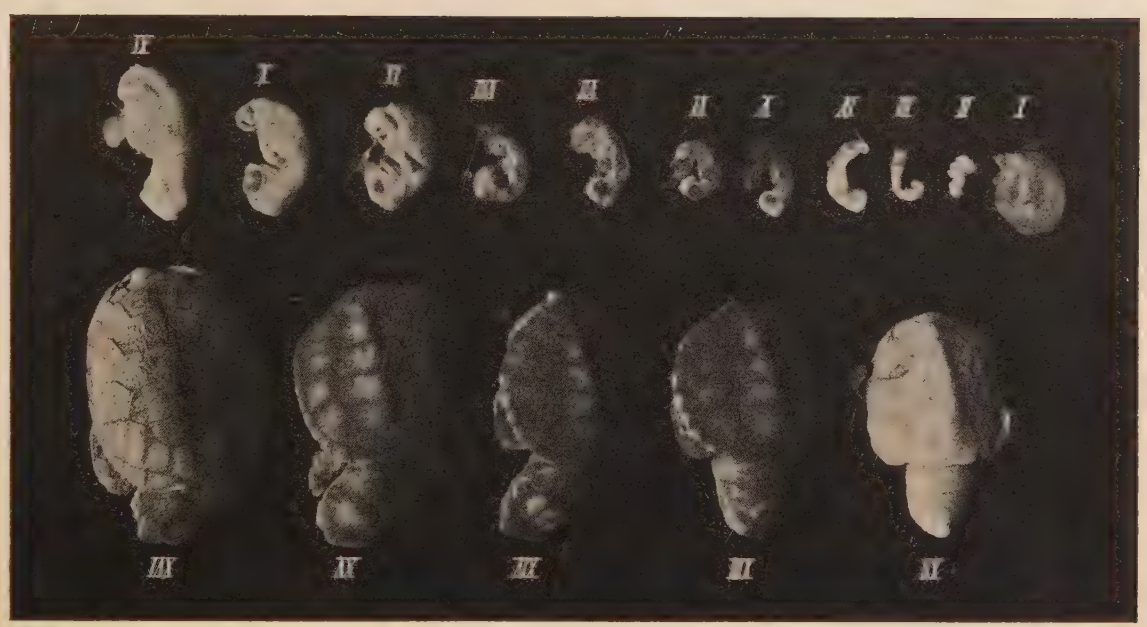

Literatur-Verzeichnis.

1. Agassiz and Clark: Contributions to the natural history of New York. Fol. II: The Embryology of the Turtle. New York 1857.

2. Rathke: Entwickelungsgeschichte der Schildkröten. Leipzig 1898.

3. Zittel: Handbuch der Paläontologie.

4. Hoffmann: Bronns Klassen und Ordnungen. Band VIa: Reptilien.

5. R. Krause: Entwickelung des Gehörorgans, Handbuch der vergleichenden und experimentellen Entwickelungslehre.

6. G. Retzius: Das Gehörorgan der Wirbeltiere, Bd. VI. Stockholm 1889.

I. These.

Beinahe die ganze ästhetische Kunst der Spezies homo ist nichts anderes, als ein bis zum höchsten Grade entwickeltes, trasformiertes Mittel der natürlichen Zuchtwahl, welches vollständig homolog den sekundären sexuellen Erscheinungen bei anderen Tierarten ist, deren Auftreten durch die innere Sekretion der Testikeln, wahrscheinlich hier so gut wie da, beeinflusst wird.

II. These.

Die parasitäre Theorie des Krebses ist mehr als dubiös. Die Theorie des kontinuierlichen Reizes erklärt in einer viel mehr den Tatsachen entsprechenden Weise die Ursachen dieser Affektion.

III. These.

Auf Grund meiner noch nicht ganz vollendeten Experimente bin ich zur Annahme geneigt, dass die zersetzten roten Strahlen des Sonnenspektrums in Abwesenheit der violetten die Entwickelung und Fortpflanzung der Zelle günstig beeinflussen. Dieser Einfluss ist nicht der erhöhten Temperatur der umgebenden Atmosphäre in diesem Teile des Spektrums proportionell; er ist auf irgend eine mir noch einstweilen unbekannte physikalische Erscheinung zurückzuführen, eine Erscheinung, welche möglicherweise mit dem viel tieferen Eindringen der Wärmestrahlen des Tageslichts in das Innere des Zellenprotoplasmas im Zusammenhange stehen. Die Therapie mancher Infektionskrankheiten mittels roter Strahlen und die befriedigenden Resultate derselben wären von diesem Standpunkte aus zu erklären.

Lebenslauf.

Verfasser dieser Arbeit, Alexis Rabinowitsch, musulmanischer Konfession, wurde als Sohn des Erblichen Ehrenbürgers Alexander Rabinowitsch am 16. März 1879 in Odessa geboren. Von 1888—1896 besuchte er das Klassische Richelieu-Gymnasium in Odessa, welches er im Juni 1896 mit einem Reifezeugnis verliess. In demselben Jahre wurde er an der medizinischen Fakultät der Kaiserlichen Universität St. Wladimir zu Kiew immatrikuliert. Im Jahre 1899 musste er nach ununterbrochenem, fünfsemestrigem Studium die Universität St. Wladimir verlassen und begab sich im selben Jahre noch nach Berlin, wo er im Sommer-Semester desselben Jahres an der medizinischen Fakultät immatrikuliert wurde. Hier studierte er sieben Semester, darunter ein Semester, nämlich das Sommer-Semester 1900, an der Universität München. Am 5. Mai 1902 bestand er das Tentamen medicum und am 15. Mai das Examen rigorosum.

Während seiner Studienzeit besuchte er die Vorlesungen, Kliniken und Kurse folgender Herren:

Armaschewski, Baranetzki, Barsilowski, von Bergmann, Bobretzki, Bollinger, Gerhardt, von Hansemann, Heubner, Dürck, Jakimowitsch, Koblanck, Landau, Lesser, Lexer, Mendel, Nagel, Koeppen, Lewin, Petruniaka-Lonatschewski, Podwissotzki, Pick, Reformatski, Herzog, Rückert, Rieder, Strauss, Schmaus, Salkowski, Sadowen, Krause, Hertwig, Wetzel, von Winckel, von Ziemssen, Ziegenspeck, Fidemirow, Tschirjew, R. Virchow, Waldeyer, Fritsch.

Allen diesen seinen hochverehrten Lehrern spricht der Verfasser an dieser Stelle seinen verbindlichsten Dank aus.